LA SINDROME DELLA PEDRADA

Dott.ssa Miriam Pinna
GIS- Sezione Sardegna

PRESENTAZIONE

Reparto di Medicina
Interna

DONNA 85 INVIATA DAL PS PER EMATOMA CON FLITTENE IN ARTO INFERIORE DESTRO

ESAME OBIETTIVO

- ✓ sofferente, buone condizioni generali, collaborante, vigile
- ✓ GCS: 15
- ✓ Cute e mucose pallide, disidratate
- ✓ Vasto ematoma nella loggia posteriore e laterale della gamba di destra associato a numerose flittene e ad edema
- ✓ Toni cardiaci aritmici, normo-frequenti, pause apparentemente libere
- ✓ MV presente, lievi crepitii bi-basali
- ✓ Addome piano, cicatrice chirurgica, no masse, no segni di peritonismo

PRESENTAZIONE

DONNA 85 INVIATA DAL PS PER EMATOMA CON FLITTENE IN ARTO INFERIORE DESTRO

sacca di emazie
Hb: 7,9 g/dL

ecografia arto inferiore destro

vasto ematoma con segni organizzazione localizzato nella loggia posteriore della gamba destra

parametri vitali

PA: 120/80 mmHg
FC: 90 bpm AR
Sat:94% AA
FR:20 atti/min
T: 36°
VAS:10 GCS: 15

tentativo di evacuazione dell' ematoma senza successo

consulenza Chirurgia Vascolare

rimuovere bendaggi, ematoma non rifornito

consulenza Ortopedica

escludere interessamento osseo e ripetere Eco-Color-Doppler

PRESENTAZIONE

DONNA 85 INVIATA DAL PS PER EMATOMA CON FLITTENE IN ARTO INFERIORE DESTRO





Esami ematochimici

glicemia	70
creatinina	2,6
Gamma-GT	40
alt	12
ast	31
Col tot	87
Col HDL	24
trigliceridi	132

Bilb. tot	0,5
sideremia	97
LDH	198
PCR	12,4
VES	120
PT sec	10,0
albumina	2,9
calcio	8,4

potassio	5,2
sodio	137
magnesio	1,9
INR	0,99
urea	71
wbc	8,83
ne#	4,8
ly#	2,8

mo#	0,9
ba#	0
PT%	124
rbc	3,1
HBG	7,9
PLT	355
RET%	5,2
TSH	0,63

ANAMNESI

REMOTA

ipertensione arteriosa
cuore polmonare cronico
fibrillazione atriale
epatopatia cronica HCV-relata
malattia di Alzheimer

IRC IV stadio
stenting ureterale dx
osteoporosi con crolli verterbrali
insuff. venosa aa.ii
colecistectomia per calcoli
splenectomia

PROSSIMA

vasto ematoma **spontaneo** dell' arto inferiore destro complicato da escara necrotica e flittene essudanti con ampia area eritematosa peri-lesionale altamente dolente ad andamento ingravescente da 30 giorni circa

TERAPIA
ingresso

DONNA 85 INVIATA DAL PS PER EMATOMA CON FLITTENE IN ARTO INFERIORE DESTRO

- ✓ LANSOX 15 MG 1 CP
- ✓ ATENOLOLO 100 MG 1 CP
- ✓ LANOXIN 0,0625 MG 1 CP
- ✓ BIFRIL 30 ½ CP
- ✓ CLEXANE 4000 UI 1 FL SC
- ✓ ALLOPURINOLO 100 MG
- ✓ EBIXA 10 MG 1 CP

- ✓ AUGMENTIN 1 G X 2/DIE
- ✓ MACLADIN 250 MG 1 CP X 2/DIE
- ✓ LASIX 1 FL
- ✓ ALBUMINA 2 FL
- ✓ MORFINA 10 MG fl s.c.,
- ✓ TARGIN 5/2,5 mg cp,
- ✓ PARACETAMOLO 1 g x3 ev

ANAMNESI

DONNA 85 INVIATA DAL PS PER EMATOMA CON FLITTENE IN ARTO INFERIORE DESTRO

14/08
edema e dolore improvviso, trafittivo e violento loggia posteriore gamba destra
Chirurgia vascolare: no segni di tromboflebite,no stenosi arteriose...
STOP TAO
EBMP

12/09 h 10,30
incremento dimensionale dell' ematoma e dell' edema
Accesso in PS codice verde:
<u>TROMBOFLEBITE</u>
antibiotico-terapia
eco-Color -Doppler

Pronto Soccorso

12/09 h 20,30
peggioramento clinico
progressione dell' ematoma e delle flittene sul lato mediale
Accesso in PS codice verde:
eco-color-Doppler+ cons ch.vascolare: no segni di TVP o TVS
<u>Ematoma iatrogeno in TAO</u>

18/09
rivalutazione ch. vascolare:
accesso in PS codice giallo
ricovero in reparto internistico per sospetta linfangite /panniculite

15/09
visita chir. vascolare: assenza di polsi epr edema e flittene e vasto ematoma su faccia anteriore e posteriore di gamba destra, non si può escludere un processo infettivo
Eco-Color-Dopller: buoni flussi a.tibiale ant. e post. destra
Bendaggio compressivo, th antibiotica e analgesica

IPOTESI DIAGNOSTICHE

...vasto ematoma con segni organizzazione localizzato nella loggia posteriore della gamba destra...

panniculite / linfangite

sindrome compartimentale

Sindrome de la Pedrada
"Coup de Fouet"

terapia antibiotica
oppioidi
Stop EPARINA!

TERAPIA??

amputazione?

TERAPIA

TERAPIA CHIRURGICA!!!

consulenza
Chirurgia Plastica

escara secca che sovrasta un ematoma organizzato.

Indicato intervento di

DEBRIDEMENT + EVENTUALE COPERTURA CUTANEA CON INNESTO A SPESSORE PARZIALE

prelevato da entrambe le cosce

01/10/2016 trasferimento in chirurgia plastica

INTERVENTO CHIRURGICO

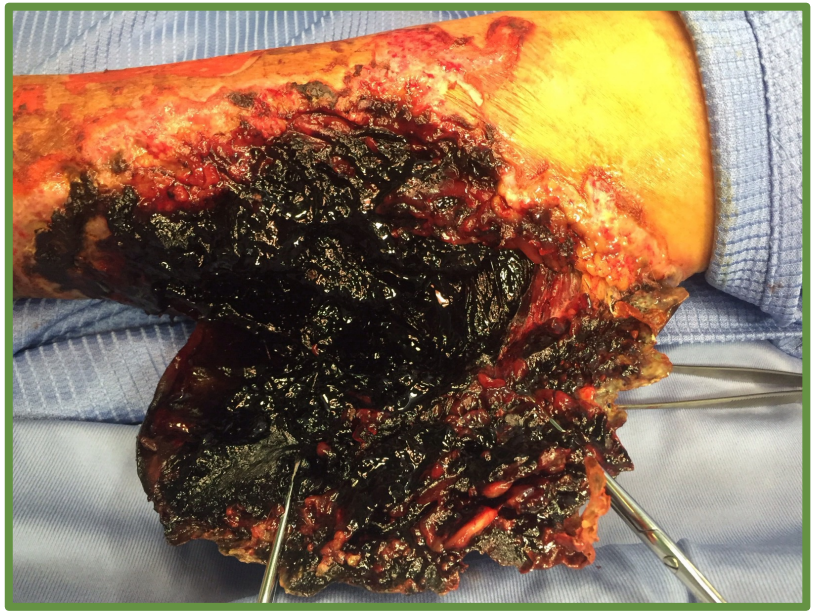

DECORSO CLINICO POST-INTERVENTO

06/10/2016 trasferimento in clinica medica

- ✓ medicazioni quotidiane
- ✓ riabilitazione motoria
- ✓ Clexane 4000 UI 1 fl s.c.
- ✓ terapia antalgica con oppiodi
- ✓ decorso complicato da rialzo della creatinina peridronefrosi destra da calcolo 20 mm nella pelvi renale
- ✓ 4 emotrasfusioni per anemizzazione

DIMISSIONE

rientro a casa

REINTRODUZIONE COUMADIN
CHA_2DS_2-VASC-score:4

ADI per la terapia riabilitatativa

medicazioni ambulatoriali c/o ambulatori chirurgia plastica

SINDROME DE LA PEDRADA

dalla letteratura

- ✓ entrambi i sessi, 30-45 anni, in buona salute, spesso sportivi
- ✓ *"Tennis leg"*

il paziente avverte un dolore inaspettato come una sassata (pedra) al polpaccio e si gira indietro come per cercare l'aggressore

FASE ACUTA
improvviso dolore acuto in III medio del polpaccio
grave impotenza funzionale
comparsa di ecchimosi nelle ore successive

-*Coup de Fouet. Martorell F. Angiologia. 1955 Sep-Oct;7(5):245-55*

-Pereira I. *Trombose venosa di membro inferiori por es foco (sindrome de la pedrada).* Angiopatias 1963;3:218-21.

-Marongiu GM. La sindrome della pedrada. Min Cardioangio 1984;32:737-41
-Antignani PL, Franzé A. la sindrome della pedrada. Clin Ter 1991;136:283-5.

SINDROME DE LA PEDRADA

- ✓ improvvisa rottura di una o più vene muscolari perforanti l' aponeurosi muscolare
- ✓ causa: atipica contrattura muscolare da "sfregamento" delle fibre muscolari sulle vene durante l' esercizio con secondario stravaso emorragico
- ✓ trombosi venosa riparativa emostatica(tromboflebite) con possibile evoluzione in TVP e/o EP

il paziente avverte un dolore inaspettato come una sassata (pedra) al polpaccio e si gira indietro come per cercare l'aggressore

-*Coup de Fouet. Martorell F. Angiologia. 1955 Sep-Oct;7(5):245-55*

-Pereira I. *Trombose venosa di membro inferiori por es foco (sindrome de la pedrada).* Angiopatias 1963;3:218-21.

-Marongiu GM. La sindrome della pedrada. Min Cardioangio 1984;32:737-41

-Antignani PL, Franzé A. la sindrome della pedrada. Clin Ter 1991;136:283-5.

SINDROME DE LA PEDRADA

- ✓ decorso benigno
- ✓ risoluzione in 2-3 settimane in terapia eparinica
- ✓ **EPARINA CALCICA** pur in presenza di emorragia e piccolo ematoma
- ✓ **EPARINA SODICA** 20'000-40'000 U/die in infusione continua in presenza di piccolo ematoma e trombosi importante.

TERAPIA-raccomandata

- ✓ bendaggio elastico compressivo
- ✓ FANS/ antalgici
- ✓ mobilizzazione precoce
- ✓ trattamento chirurgico dell' ematoma (raro)
- ✓ TAO solo se trombosi

TERAPIA- non raccomandata

- ✓ immobilizzazione/allettamento
- ✓ TAO al primo step
- ✓ antibiotici

PARTICOLARITA' DEL NOSTRO CASO

- ✓ anziano con ridotta attività motoria
- ✓ comorbilità
- ✓ assenza di trauma
- ✓ no flebotrombosi
- ✓ rischio amputazione

scelta terapeutica

MEDICA

temporanea interruzione della terapia eparinica

introduzione terapia antibiotica

embricatura TAO per CHA2DS2-VASC 4

CHIRURGICA

definita rara
e in letteratura inedita nell' anziano
possibile miglior opzione anche nel paziente anziano fragile

The "pedrada" ("coup-de-fouet") syndrome. A possibility to be considered in acute leg pain. Toscano F,Iuliano GP, Grassia M,Bardascino L.Minerva Chir. 1997 Apr;52(4):489-91